

crohn colite

Nom de la voie de soins cliniques

Gestion de la maladie de Crohn périanale pénétrante

Objectif

Donner des orientations pour la prise en charge des patients atteints de la maladie de Crohn périanale

Population de patients

Patients ayant reçu un diagnostic de la maladie de Crohn avec récente résection chirurgicale

Dr Jeffrey McCurdy MD, PhD, FRCPC (Université d'Ottawa et Hôpital d'Ottawa)
Dr Alain Bitton MD, FRCPC (Université McGill et Centre hospitalier universitaire McGill)

À retenir

- La maladie de Crohn périanale est un phénotype agressif de la maladie de Crohn.
- Les examens initiaux visent à évaluer la présence d'abcès et à différencier l'anatomie simple et complexe.
- La prise en charge optimale des fistules simples et complexes nécessite l'adoption d'une approche multidisciplinaire impliquant des gastro-entérologues, des chirurgiens et des radiologues.
- La thérapie anti-TNF et/ou un immunomodulateur et des antibiotiques restent le traitement de première intention pour les fistules complexes.
- Les thérapies chirurgicales et médicales émergentes peuvent être envisagées pour les cas réfractaires.

Introduction

La maladie de Crohn périanale est une forme de la maladie de Crohn qui provoque des inflammations dans la région de l'anus. Les manifestations périanales de la maladie de Crohn comprennent les fistules périanales, les abcès périanaux, les lésions du canal anal (ulcères, fissures et sténoses). Elle affecte jusqu'à un tiers des personnes atteintes de la maladie de Crohn. La prise en charge des fistules périanales nécessite l'adoption d'une approche multidisciplinaire (gastroentérologie, radiologie et chirurgie colorectale).

Les symptômes comprennent :

- Douleurs et/ou démangeaisons autour de l'anus
- Saignements et/ou écoulements périanaux (pus/mucus)
- Douleurs périanales
- Urgence d'évacuer les selles ou incontinence.

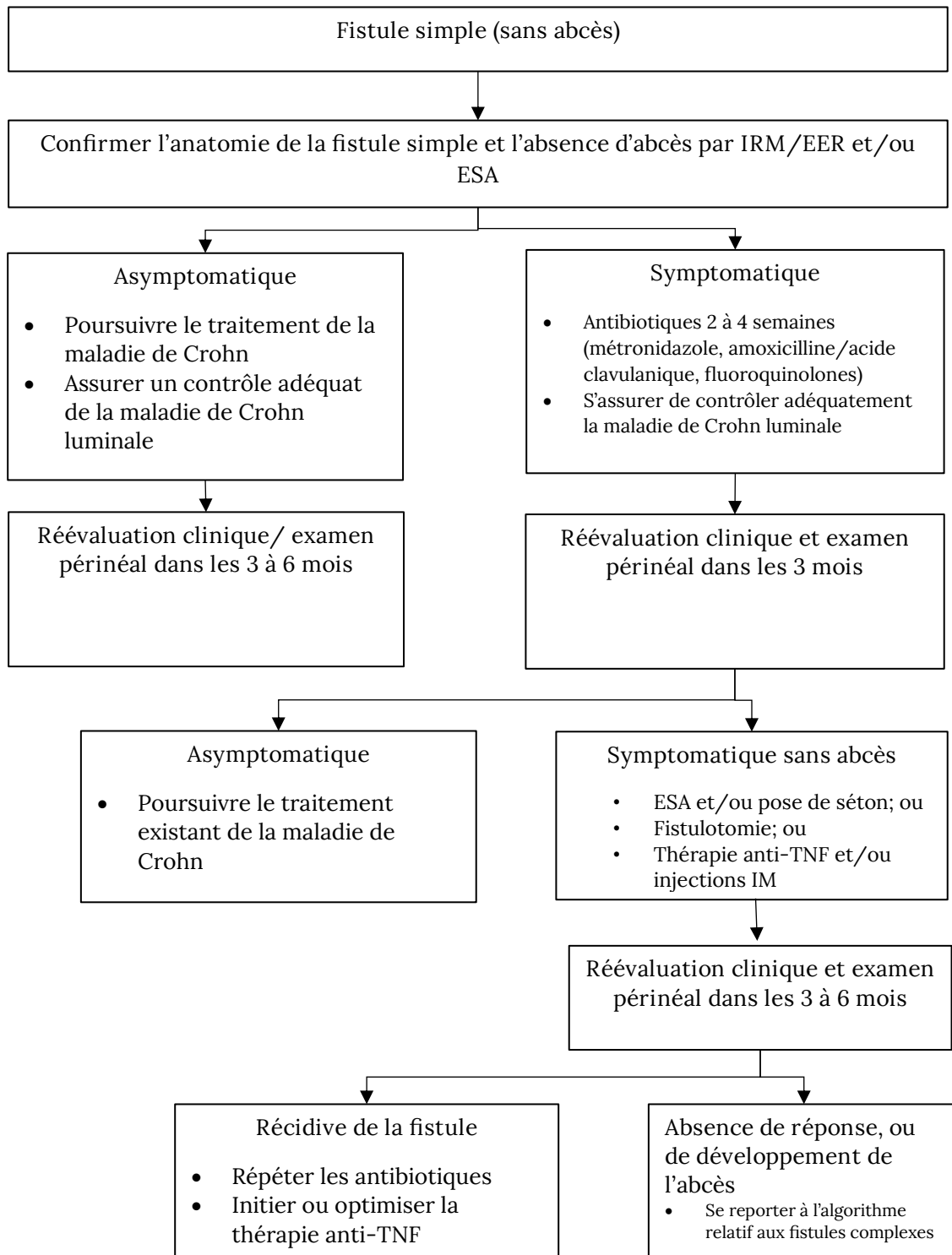
Les fistules peuvent être simples ou complexes :

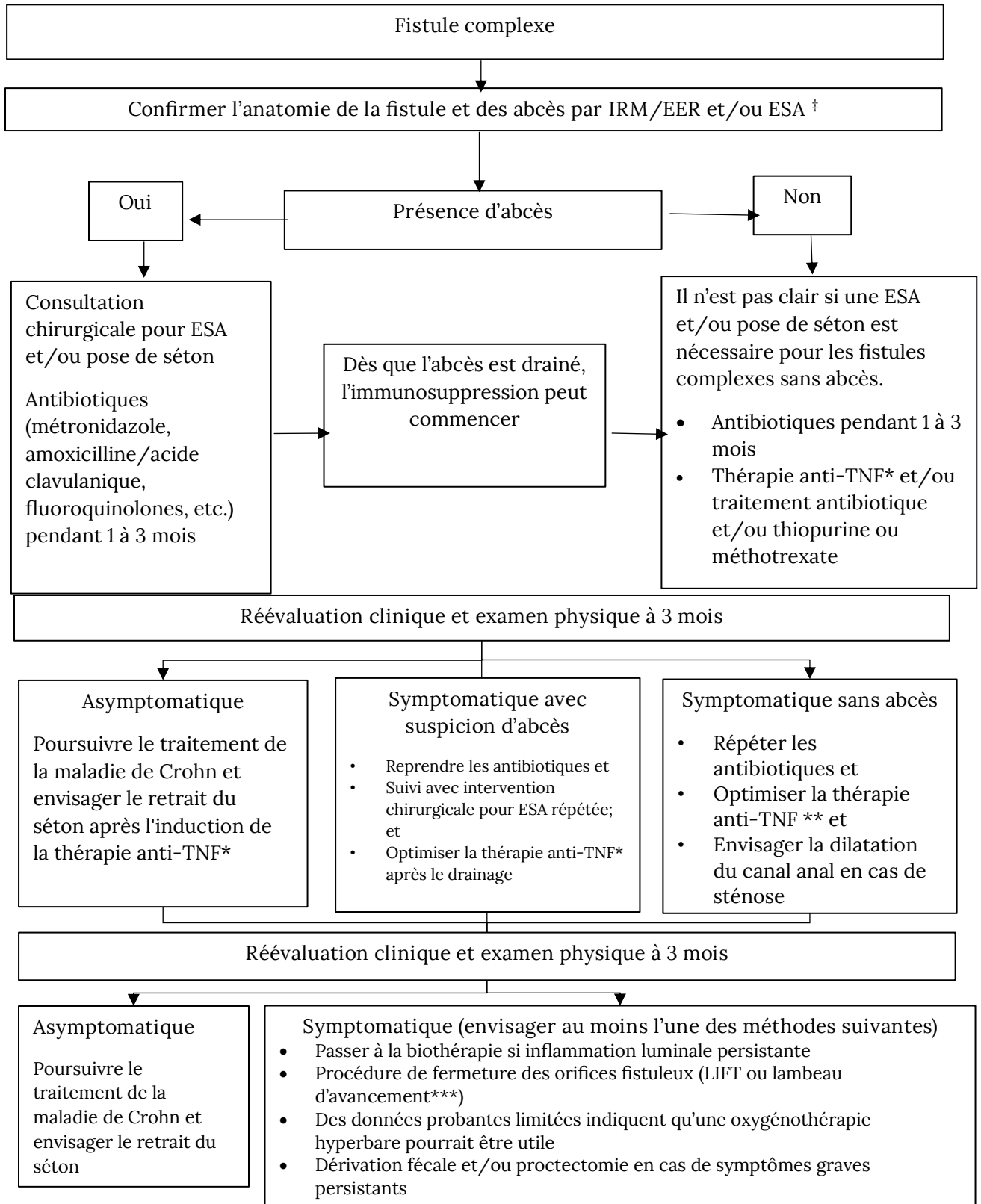
- Fistule périanale simple : fistule basse définie comme un canal qui traverse le tiers inférieur du sphincter anal externe, avec une seule ouverture externe sans abcès ni sténose du canal anal.
- Fistule périanale complexe : fistule haute définie comme un canal qui traverse les deux tiers supérieurs du sphincter anal externe; maladie avec plusieurs ouvertures externes, ou fistules périanales associées à des abcès.

Le traitement des fistules périanales est guidé par des études d'imagerie et des examens physiques tels que l'imagerie par résonance magnétique pelvienne (IRM) ou l'écho-endoscopie rectale (EER), les évaluations endoscopiques et l'examen sous anesthésie (ESA). Ces procédures aident à définir l'anatomie de la fistule, exclure la présence d'un abcès périanal et à déterminer la présence (ou non) d'une inflammation rectale.

L'objectif de la thérapie se divise globalement en objectifs à court et à long terme. À court terme, l'objectif est d'obtenir un soulagement rapide des symptômes des abcès/collections de liquide. À long terme, les objectifs du traitement sont axés sur la fermeture complète des orifices fistuleux sans incontinence fécale. Cependant, il est souvent impossible de parvenir à une occlusion complète. La fermeture de l'orifice fistuleux est déterminée cliniquement sur la base des symptômes cliniques (drainage de la fistule) et par un examen physique par le test de compression (avec les doigts). À ce jour, des définitions validées de la guérison radiologique doivent encore être établies. C'est la raison pour laquelle elle ne doit pas être considérée comme un objectif de routine. La réponse symptomatique ne doit pas être l'objectif du traitement, mais elle peut être utile pour évaluer une amélioration précoce grâce au traitement. De plus, une réponse symptomatique peut être un résultat acceptable dans certains cas lorsque les symptômes sont seulement intermittents et non associés au développement des complications mentionnées précédemment. (définition de la rémission et de la réponse – voir Tableau 1)

Les algorithmes ci-dessous sont les voies cliniques de meilleures pratiques pour la prise en charge des fistules périanales simples et complexes.





‡ Ne pas attendre une IRM/EER/ESA si le patient présente un abcès nécessitant un drainage définitif

* L'optimisation doit être éclairée par TDM.

** Consultez/ Discutez avec votre médecin si vous ne tolérez pas la thérapie anti-TNF

*** Le patient ne doit pas présenter de maladie luminale active ni de sténoses anales actives.

Tableau 1. Définition de la rémission et de la réponse chez les patients présentant une maladie de Crohn périanales fistulisante [Adapté de Steinhart et al.]

Rémission complète	Rémission symptomatique et radiographique (comme définie ci-dessous)
Rémission symptomatique	Absence à la fois de douleur et de drainage du canal fistuleux (absence de drainage par pression douce) et fermeture de l'ouverture externe.
Réponse symptomatique	Amélioration significative des symptômes de douleur et du drainage, évaluée à la fois par le patient et le médecin en l'absence de rémission. La réponse ne doit pas être considérée comme un résultat final souhaitable, mais elle est utile pour évaluer la réponse précoce aux traitements.
Rémission radiographique	Bien qu'une définition largement acceptée de la guérison radiologique des fistules périanales reste à établir, des éléments probants émergents indiquent que les canaux fistuleux fibrotiques sans inflammation et sans abcès suggèrent une guérison radiologique.

Références

Steinhart et al. Clinical Practice Guideline for the Medical Management of Perianal Fistulizing Crohn's Disease: The Toronto Consensus *IBD* 2019; 25(1):1-13. <https://doi.org/10.1093/ibd/izy247>

Parks et al. A classification of fistula-in-ano. *BJS Society* 1976;63(1):1-12. <https://doi.org/10.1002/bjs.1800630102>

Lightner et al. Interdisciplinary Management of Perianal Crohn's Disease. *Gastroenterol Clin North Am* 2017; 46 (3):547-562. <https://doi.org/10.1016/j.gtc.2017.05.008>